



Marco Ronda

GBRSTRATEGIES

Biologia, tecnica, prospettiva

Coautori

Fortunato Alfonsi

Diego Bruno

Luca Veneriano

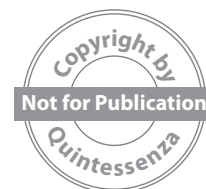

QUINTESSENZA PUBLISHING

Berlin | Chicago | Tokyo

Barcelona | London | Milan | Mexico City | Paris | Prague | Seoul | Warsaw

Beijing | Istanbul | Sao Paulo | Zagreb



ISBN: 978-88-7492-080-8



© 2023 Quintessenza Edizioni

Quintessenza Edizioni S.r.l.
Via Ciro Menotti, 65 - 20017 Rho (MI) Italia
Tel.: +39.02.93.18.08.21
Fax: +39.02.93.18.61.59
E-mail: info@quintessenzaedizioni.it
www.quintessenzaedizioni.com

Tutti i diritti sono riservati

Il libro e ogni sua parte sono coperti da copyright. Ogni utilizzo o commercializzazione al di fuori dei limiti del copyright, senza il consenso dell'editore, è illegale e soggetto a procedimento giudiziario. Questo vale in particolare per riproduzioni fotostatiche, copie, circolari, duplicazioni, traduzioni, microfilm, elaborazioni elettroniche e raccolta di dati.

Stampato in Italia

PREFAZIONE <i>di Myron Nevins</i>	X
PREFAZIONE <i>di Massimo Simion</i>	XI
CURRICULA AUTORE E COAUTORI	XII
RINGRAZIAMENTI	XV

1 GBR CONCEPT. LA BIOLOGIA DELL'OSSO E I MECCANISMI DI GUARIGIONE NELLA GBR 2

Biologia e fisiologia del tessuto osseo	3
Riassorbimento osseo post-estrattivo	10
Meccanismo cellulare di guarigione del tessuto osseo con impiego di biomateriali	11
GBR	14
GBR e biomateriali	22
INSIDE	30

2 COME GESTIRE UN PAZIENTE CANDIDATO ALLE PROCEDURE DI GBR *A cura di Fortunato Alfonsi* 32

Introduzione	33
Gestione dello stato sistemico del paziente chirurgico	33
Preparazione pre-operatoria del paziente candidato alla GBR	42
Gestione post-operatoria: protocollo di terapia farmacologia per la GBR	44
Programmazione protesica di una GBR	45
INSIDE	76

3 LINEE GUIDA IN GBR 82

Introduzione	83
Linee guida pre-chirurgiche	84
Linee guida chirurgiche	104
Linee guida post-chirurgiche	127
INSIDE	129

4 DISEGNO DEI LEMBI IN GBR 132

Disegno dei lembi nelle selle edentule della mandibola posteriore	133
Disegno dei lembi nelle selle edentule del mascellare posteriore	152
Disegno dei lembi negli spazi intercalati della mandibola e del mascellare posteriore	156
Disegno dei lembi negli spazi intercalati dei settori estetici anteriori del mascellare superiore	164
INSIDE	176

5 **TECNICA CHIRURGICA E TIMING OPERATIVI** 178

Disegno e scollamento dei lembi	179
Passivazione dei lembi (razionale del timing)	184
Preparazioni osteotomiche implantari	187
Preparazione del sito ricevente	200
Inserimento implantare	203
Selezione e modellazione della membrana	211
Stabilizzazione della membrana linguale o palatale	216
Innesto del biomateriale	211
Fissaggio della membrana buccale	224
Membrane in PRF	227
Suture	232
Bite per il recupero della dimensione verticale	236
INSIDE	237

6 **INGOMBRO VOLUMETRICO E PASSIVAZIONE DEI LEMBI** 240

Volume di rigenerazione ossea globale richiesto	241
Passivazione dei lembi	244
INSIDE	266

7 **ALTERNATIVE PROTESICHE PROVVISORIE** 268

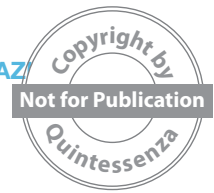Settori estetici anteriori	269
Settori posteriori	275
Impianto strategico su mono-arcata	279
Arcate complete	282
INSIDE	284

8	MANAGEMENT DEI TESSUTI MOLLI POST-GBR IN MANDIBOLA POSTERIORE	286
	Quando è indicato procedere alla gestione dei tessuti molli?	288
	Come devono essere gestiti i tessuti molli durante la fase dell'attivazione implantare?	290
	Tecnica di prelievo di un sottile graft epitelio-connettivale: palatal brushing technique	301
	INSIDE	306

9	MANAGEMENT DEI TESSUTI MOLLI POST-GBR NEL MASCELLARE SUPERIORE	308
	Introduzione	309
	INSIDE	354

10	COMPLICANZE RELATIVE ALLA GBR	356
	Introduzione	357
	Complicanze intra-operatorie	357
	Complicanze post-operatorie	368
	INSIDE	404

11	CASI CLINICI	406
	Membrane riassorbibili	408
	CASI CLINICI 1-5	409
	Membrane non riassorbibili	428
	CASI CLINICI 1-6	429
	Casi estetici	462
	CASI CLINICI 1-7	464



Presentazione

Marco, l'Autore di questo libro, è quel ragazzo che 20 anni fa mi raggiunse nel mio studio a Boston.

Mi venne a presentare i suoi innumerevoli casi di GBR, mostrandomeli con entusiasmo, passione e dovizia di particolari.

In quell'occasione chiese un mio parere per poter condividere la sua esperienza sull'*International Journal of Periodontics and Restorative Dentistry*, rivista diretta da me all'epoca.

Da allora sono trascorsi tanti anni, ha pubblicato numerosi ed interessanti paper e acquisito una significativa esperienza, sia clinica che scientifica.

In questo testo Marco racconta i suoi 25 anni d'esperienza nel mondo della GBR.

Una presentazione completa, una guida precisa per il chirurgo che vuole approfondire queste procedure, dalla gestione dei difetti ossei meno severi ai casi più complessi.

Lo definirei un vero e proprio manuale che accompagna il clinico passo dopo passo in ogni fase di questa articolata ma affascinante procedura. È ricco di dettagli: timing, linee guida, materiali, devices, tecniche, strategie. Nulla è lasciato al caso.

Una traccia che può essere utilizzata sia per ridurre significativamente gli insuccessi che per perfezionare i successi.

La gestione dei tessuti molli pre-GBR, i disegni dei lembi, tutte le tecniche di passivazione e la gestione post-rigenerazione delle anatomie gengivali, sono alcuni tra i principali argomenti di questo testo.

Non sono state trascurate le complicanze ed è stato sviluppato un intero capitolo su come affrontarle e soprattutto come prevenirle.

Infine è stato organizzato un interessante capitolo sui casi clinici.

Non una semplice rassegna di evidenze, ma un percorso costruttivo che in maniera onesta e trasparente descrive anche le "imperfezioni" che hanno contribuito a migliorare le procedure attuali.

Questo testo, intitolato "GBR Strategies", non dovrebbe mancare nella libreria di ogni clinico che desideri praticare "l'arte della chirurgia".

Lo ritengo davvero una guida fondamentale da consultare in qualunque momento per preparare al meglio le chirurgie complesse di GBR.

Myron Nevins

Presentazione

Ho conosciuto Marco nel 2000, quando ha partecipato alla prima edizione del mio Corso Annuale di Osteointegrazione Avanzata.

Ricordo il gruppo di quell'anno come uno dei migliori che abbia mai avuto, sia dal punto di vista umano che culturale e molti di loro sono diventati miei amici. Marco era un giovane con la spontaneità e la simpatia tipica dei genovesi, quando sanno essere simpatici.

Mi ha raccontato della sua enorme passione per le tecniche GBR che utilizzava già da qualche tempo, ma con risultati alterni. Aveva una sete insaziabile di informazioni.

Negli anni successivi siamo rimasti in contatto con corsi di aggiornamento e cene del suo gruppo e, in quelle occasioni, mi ha confidato che stava finalmente ottenendo risultati eccezionali: ho visto i risultati ed erano eccezionali veramente!

Nel 2010 mi ha fatto leggere il suo primo articolo scientifico, prima di inviarlo all'*International Journal of Periodontics and Restorative Dentistry*. Un clinical case report con una settantina di casi in cui descriveva in dettaglio come rilasciare correttamente i lembi prima della sutura: un ottimo lavoro che Ron Nevins ha accettato e pubblicato molto rapidamente. Attualmente Marco è uno dei grandi della GBR nel mondo, è conosciuto ed invitato ovunque

per corsi e conferenze e, sinceramente, rappresenta una delle mie più grandi soddisfazioni personali nella mia lunga carriera didattica.

In questo libro "GBR Strategies" si riconosce Marco Ronda: la sua spontaneità, il desiderio di comunicare soprattutto la sua esperienza, quella che conta in un chirurgo affidabile ed esperto, ma senza dimenticare l'evidenza scientifica presente in letteratura. È un libro pratico e consultabile nel proprio studio subito prima di eseguire un intervento di GBR nei vari settori del cavo orale, come se ci fosse un dibattito virtuale tra docente ed allievo. Un libro che non dovrebbe mancare nella libreria di coloro che praticano implantologia osteointegrata, siano essi principianti che chirurghi esperti.

Questo libro di Marco per me rappresenta un ulteriore punto di orgoglio!

Massimo Simion



MARCO RONDA

Curricula Autore e Coautori

Laureato in Medicina e Chirurgia (1990), Università degli Studi di Verona. Abilitato alla professione sia di Medico che di Odontoiatra. Libero professionista a Genova con attività prevalentemente dedicata alla chirurgia orale, all'implantologia e alle tecniche ricostruttive ossee complesse. Master in "Guided Bone Regeneration", Pennsylvania University. Corso annuale di "Chirurgia Avanzata" del Prof. Massimo Simion.

È stato Membro del direttivo della società scientifica SICOI e membro della Commissione Accettazione Soci.

Socio attivo di IAO (Italian Academy of Osseointegration). Presidente della commissione culturale IAO biennio 2020-2022.

Co-fondatore e socio attivo di IPA (International Piezosurgery Academy).

Socio onorario di DI&RA (Digital Implant & Restorative Academy). Aggiornamento annuale continuativo, Accademia Americana di Implantologia.

Aggiornamento annuale continuativo, Continuing Dental Education della New York University, College of Dentistry.

Relatore, presso la propria accademia Regeneration SI (Genova), di corsi teorico-pratici di implantologia e tecniche di rigenerazione ossea.

Docente in Master universitari in diverse Università Italiane, come cultore della materia "Rigenerazione ossea guidata" (San Raffaele, Modena, Trieste, La Sapienza, Pisa, Genova, Bologna, Padova). Relatore in numerosi congressi scientifici nazionali ed internazionali.

Relatore in numerosi corsi in Italia ed all'estero, dedicati alla chirurgia ossea ricostruttiva.

Autore di numerosi articoli scientifici.

Autore di un capitolo del libro "Implant therapy", Myron Nevins, edito da Quintessence Publishing USA nel 2019.

Autore di un capitolo del libro "La chirurgia ossea piezoelettrica: la nuova era", Tommaso Vercellotti, edito da Quintessence Publishing Italia nel 2016.

Autore di un capitolo nel libro "Odontoiatria e patologie sistemiche", Antonio Barone, Fortunato Alfonsi, Angelo Raffaele, Edizioni EDRA, 2020.

Segue personalmente una serie di protocolli di studio in collaborazione con diverse Università Italiane, mirati al perfezionamento delle tecniche e dei materiali per la chirurgia ossea ricostruttiva.

Ha documentato e seguito con successo quasi 500 casi di rigenerazione ossea verticale ed è figura di riferimento per la rigenerazione ossea guidata nei casi estremi di atrofia ossea.

Curricula Autore e Coautori



FORTUNATO ALFONSI

Laureato in Odontoiatria e Protesi Dentaria con il massimo dei voti presso l'Università degli Studi dell'Aquila. Ha conseguito la specializzazione in Chirurgia Odontostomatologica presso l'Università degli Studi di Firenze. Ha conseguito il Master in Nanobiotecnologie presso l'Università Lomonosov di Mosca e Genova. Assegnista di ricerca presso l'Università degli studi di Pisa. Cultore della materia ed ospite di ricerca in numerose Università Italiane, nelle quali svolge attività di docenza in Master e Corsi di Perfezionamento. Autore del libro di testo "Odontoiatria e patologie sistemiche" Edra 2020. Autore di numerosi lavori scientifici su riviste italiane ed internazionali su temi di chirurgia orale, implantologia e protesi implanto-supportata. È stato segretario generale dell'Efoss. Socio attivo IAO, Italian Academy of Osseointegration. Attualmente svolge la sua attività clinica in diverse strutture in Italia, in particolare presso lo Studio Ronda di Genova e l'Innova Clinique di Domodossola.



DIEGO BRUNO

Si laurea con lode, dignità di stampa e medaglia al valore in Odontoiatria e Protesi Dentaria presso l'Università degli Studi di Genova nel 2016. Ha frequentato diversi corsi di perfezionamento in endodonzia (Prof. Berutti), conservativa (Dott. Veneziani), chirurgia parodontale (Prof. Zucchelli, Dott. Mazzotti e Dott.ssa Stefanini), chirurgia ossea rigenerativa (Dott. Ronda). Esercita la libera professione in Savona e Genova. Dal 2018 collabora presso lo studio del Dott. Marco Ronda a Genova, affiancandolo nell'attività chirurgica a livello clinico e didattico, in ambito nazionale e internazionale.



LUCA VENERIANO

Laureato a pieni voti in Odontoiatria e Protesi Dentaria presso l'Università degli Studi di Genova nel 2017. Inizia a frequentare diversi corsi di perfezionamento in restaurativa (Dott. Becciani), endodonzia (Dott. Gorni), conservativa (Dott. Tacchini), chirurgia parodontale (Prof. Zucchelli) e chirurgia ossea rigenerativa (Dott. Ronda). Esercita la libera professione a Genova. Dal 2018 collabora presso lo studio del Dott. Ronda, affiancandolo nell'attività chirurgica a livello clinico e didattico, in ambito nazionale e internazionale.

Ringraziamenti

Quando ho cominciato questa avventura la mia mente era pervasa da un entusiasmo e da un'energia unici nel loro genere.

Le mie mani si muovevano sulla tastiera a gran velocità nello scrivere l'impostazione strutturale di ogni singolo capitolo.

Tuttavia l'entusiasmo iniziale è stato ben presto accompagnato, ma non superato, dalla presa di coscienza di quale sforzo, impegno e fatica questa avventura avrebbe comportato.

Mi resi conto di quanto tempo avrei dovuto sacrificare al mio studio, alla mia vita privata, alla mia famiglia e ai miei affetti.

Scrivere un libro è un percorso che sembra non finire mai, fino al giorno in cui l'Editore mi scrisse una mail nella quale mi chiese: *"Caro Marco, avremmo bisogno di presentazione, prefazione, CV di tutti gli autori, foto, dedica e ringraziamenti"*. Ecco, solo in questo momento mi sono reso conto di intravedere l'arrivo.

Ero davvero arrivato in fondo alla corsa.

Oggi finalmente, con il cuore in mano, posso esprimere la mia riconoscenza, posso trasmettere con uno scritto ciò che non sono stato capace di fare con le parole.

E vogliate concedermi, almeno in questo frangente, l'emotività che permea le mie parole, lasciando spazio alla razionalità nelle 530 pagine che seguiranno.

Adoro ringraziare e riconoscere i meriti altrui in quanto credo fortemente nel lavoro di gruppo. Non sono mai stato un solista, anche se lo posso sembrare.

Ho imparato tutto ciò da ragazzo, quando praticavo sport di squadra, dove ci si consolava per la sconfitta ma ci si abbracciava gioiosi per una vittoria. E così è stata la mia carriera professionale, onestamente sudata.

Nessuno mi ha mai spianato la strada, anzi, ma tanti, nel corso del tempo, hanno dato il

loro contributo, nel bene e nel male, perché io potessi arrivare fin qui, alla stesura di questo manuale che racconta le mie conoscenze, le mie esperienze e innovazioni, ma anche i miei fallimenti.

Trent'anni di professione e di vita, durante i quali ho goduto sino ad oggi di energia e buona salute e per questo voglio ringraziare il Signore o il destino, non lo so, ma di certo devo riconoscere che la salute è un dono immenso.

Voglio ringraziare mia madre, Anna Maria, una donna speciale, carismatica, affettuosa, forte e moralmente integerrima. Una donna che ha saputo prendersi la famiglia sulle spalle quando mio padre è mancato. Avevo 17 anni all'epoca, un'età difficile, ma lei mi ha preso per mano e ancora oggi me la stringe forte. Se sono un uomo determinato è merito suo, se ho studiato è merito suo, se amo la vita è merito suo e, credetemi, potrei andare avanti all'infinito.

Voglio ringraziare il mio amico del cuore, Giancarlo. Era il 1993 quando in via alla Chiesa Plebana, davanti ad una fontanella gli chiesi: *"Ma Gian cosa pensi, è il caso che continui gli studi di medicina?"*

Giancarlo è stato sempre il mio punto di riferimento, come persona ed amico, sostenendomi e supportandomi sempre, per questo lo considero il mio più grande tifoso.

Voglio ringraziare i miei figli, Alessandro, Elena, ed Elisabetta. Sono stati dei ragazzi splendidi e lo sono tutt'ora, equilibrati, studiosi, socievoli. Ragazzi che non mi hanno mai dato preoccupazioni e, per quanto possa sembrare semplice, per un genitore è invece qualcosa di straordinario.

Se ho potuto investire così tante energie nel lavoro lo devo anche a loro, perché abbiamo fatto squadra, loro concentrati nello studio ed io nei miei progetti.



Voglio ringraziare la madre dei miei figli, Daniela, che si è occupata di loro a tutto campo, sempre presente.

Proprio grazie alla sua presenza e costanza ho potuto dedicare molto tempo al mio lavoro, alla ricerca, allo studio.

Voglio ringraziare Deborah, una compagna che ha donato alla mia vita tanta serenità, una donna solare, paziente, generosa negli affetti, che non conosce l'egoismo, una donna che ogni giorno mi dona il suo sostegno.

Voglio ringraziare il mio primo mentore, il Dott. Emilio Pratolongo, una persona piena d'entusiasmo, un pioniere dell'implantologia già dai primi anni '60, un uomo nato chirurgo che mi ha trasmesso tutto il suo sapere ed è stato capace di svelare la mia passione per la chirurgia.

Voglio ringraziare il Prof. Massimo Simion, non è il caso che lo descriva, tutti coloro che leggeranno questo libro conoscono bene quest'uomo, orgoglio Italiano.

Mi ha accolto nel suo studio e mi ha insegnato il suo sapere con umiltà e semplicità.

Mi ha bastonato e sostenuto, ma gli riconosco un merito speciale, quello di avermi fatto comprendere che la GBR è alla portata di tutti.

E così è stato. Noi allievi, chi più chi meno, glielo abbiamo dimostrato e, con lo stesso principio, lo trasmetto oggi ai miei discendenti.

Voglio ringraziare il Prof. Myron Nevins, con il quale siamo distanti l'uno dall'altro più di 6000 km ma ho sempre percepito la sua vicinanza.

Mi ha seguito e apprezzato, ma soprattutto ha creduto in me sin dall'inizio.

Mi ha offerto tante opportunità per comunicare e presentare i miei lavori su palcoscenici di grande importanza.

Se oggi, guardandomi indietro, mi rendo conto di aver percorso tanta strada, è anche merito suo.

Voglio ringraziare il Dott. Roberto Rivabella, un'amicizia che dura da ormai 27 anni, maturata e consolidata durante la nostra lunga collaborazione lavorativa.

Un carattere solare, una luce quotidiana nel nostro studio, un ragazzo che vivo come un quarto figlio sebbene sia oggi un grande uomo.

Un professionista sempre presente, che non perde occasione per regalare un sorriso.

Si è sempre preso lo studio sulle spalle nei momenti in cui io, nelle mie trasferte per il mondo, non ero presente.

Una sicurezza professionale, ma più che altro un'irrinunciabile presenza umana.

Voglio ringraziare il Dott. Fortunato Alfonsi, al quale ho raccontato della mia idea di scrivere questo libro, progetto che ha sposato fin da subito.

Con la sua intraprendenza, la sua dedizione ed il suo entusiasmo mi ha aiutato e sostenuto alla stesura di quest'opera.

Fortunato è un uomo vulcanico, pieno di idee e di iniziative, ma più che altro è un uomo di cuore, una persona sensibile e generosa, con la quale sono felice di non condividere solamente la sfera lavorativa.

Voglio ringraziare i due giovani colleghi con i quali collaboro da ormai diversi anni, il Dott. Luca Veneriano e il Dott. Diego Bruno, due splendidi ragazzi, volenterosi, educati, disponibili, oltre che competenti e dediti a questa professione.

Loro hanno sulle spalle un carico da 90, ogni giorno mi affiancano nell'attività clinica e didattica, ma oltre a questo assorbono e condividono con me le mie mille iniziative, le mie idee e i miei progetti.

La correzione di questo testo è passata anche attraverso le loro mani, vi assicuro che io non sarei riuscito a far bene come loro.

Voglio ringraziare l'amico Maurizio Larosa, il "nostro" odontotecnico, un professionista serio

e dedito, con il quale ho cominciato questo cammino ben 30 anni fa, condividendo un lungo percorso di crescita comune.

Voglio ringraziare tutto il mio staff, un gruppo di splendide persone che si dedicano ogni giorno allo sviluppo del nostro studio.

È grazie a ognuno di loro, alla meticolosa organizzazione e a questo fantastico ingranaggio che si è creato se io ho potuto dedicare parte del mio tempo alla didattica, alla ricerca e, naturalmente, alla stesura di questo manuale.

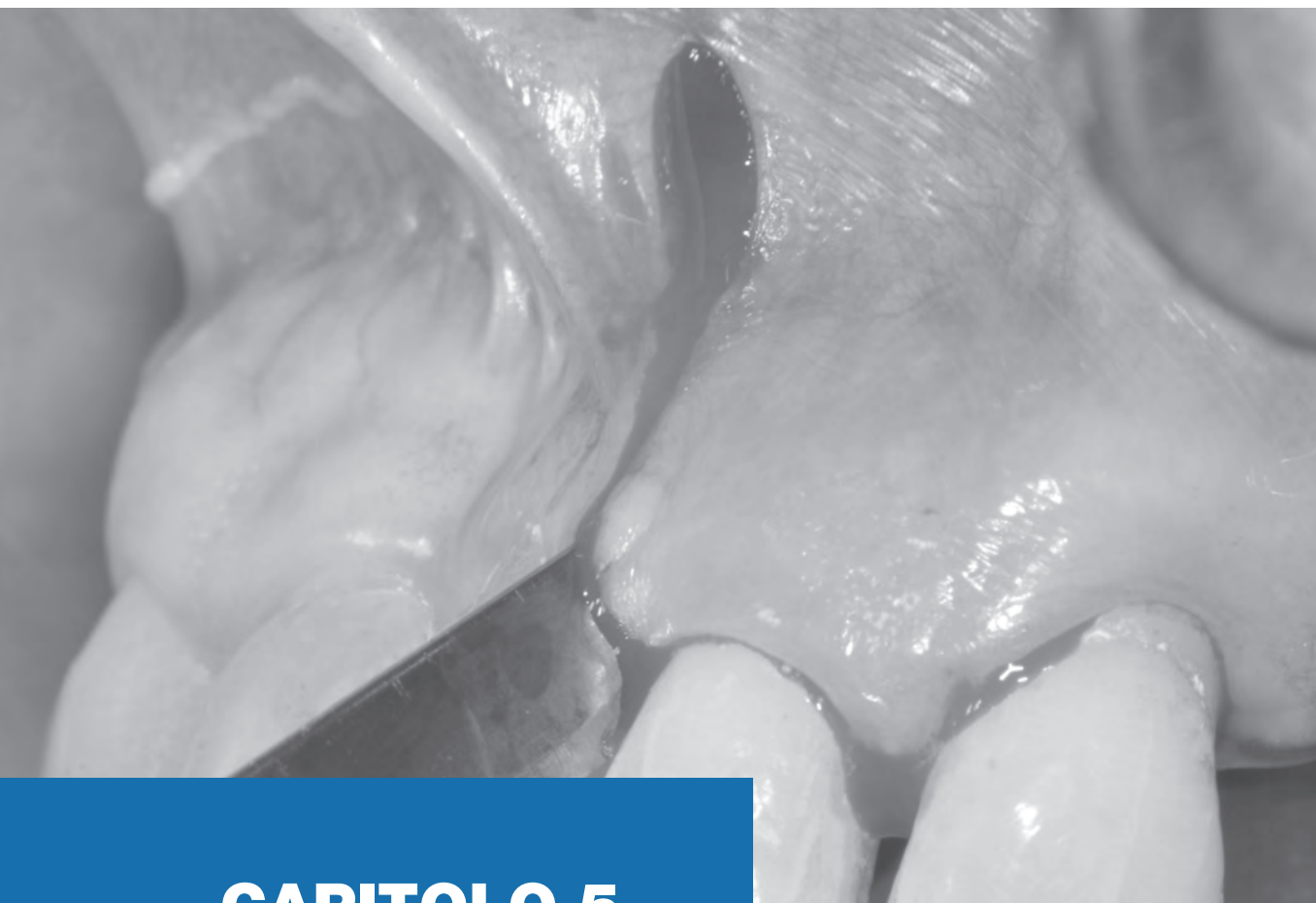Li voglio ringraziare tutti, uno per uno, dai professionisti che collaborano o hanno collaborato con me negli anni, Roberto, Marco, Ivano, Fortunato, Diego, Luca, Elisa, Laura M., Barbara, Giovanni, Patrizia, a tutte le ragazze che mi sopportano e supportano, Manuela, Elisabetta, Alessia, Mariaelena, Laura P., Marina, Valentina, Francesca, Chiara e Giulia.

Infine voglio ringraziare tutti i colleghi che ho incontrato in questi anni, tutti coloro che mi hanno entusiasmato e inorgoglito per gli splendidi risultati clinici ottenuti dopo le mie pesantissime lezioni.

In particolar modo ci tengo a ringraziare tutti quei colleghi che, anche se non più giovanissimi, hanno deciso di partecipare alle mie attività didattiche sebbene consapevoli che mai avrebbero condotto certe chirurgie.

Loro mi hanno insegnato che la conoscenza è la nostra ricchezza più grande, il fuoco che ci tiene vivi e che non deve avere né limiti né confini.

In tutto ciò voglio ringraziare non solo chi mi ha sostenuto, ma anche chi mi ha ostacolato, contestato e talvolta screditato, perché in fondo è anche grazie a loro che ho tirato fuori il meglio di me.



CAPITOLO 5

Tecnica chirurgica e timing operativi

Sebbene la tecnica di GBR, sin dalle sue prime applicazioni, sia rimasta legata rigidamente ai suoi principi biologici, evidenti cambiamenti sono stati introdotti sia per ciò che riguarda le tecniche di esecuzione che la definizione dei protocolli. Ad oggi, contrariamente a quanto si possa pensare, la procedura chirurgica di GBR può essere considerata una tecnica più sensibile alle conoscenze dell'operatore che alle sue capacità. La perfetta conoscenza dei nuovi protocolli e la costante applicazione di ogni singolo dettaglio rappresenta un metodo definito per rendere la tecnica ripetibile e predicibile.

Disegno e scollamento dei lembi

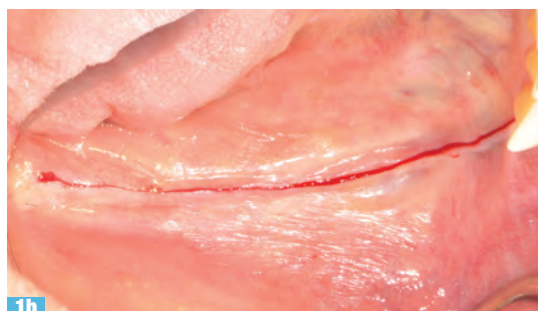
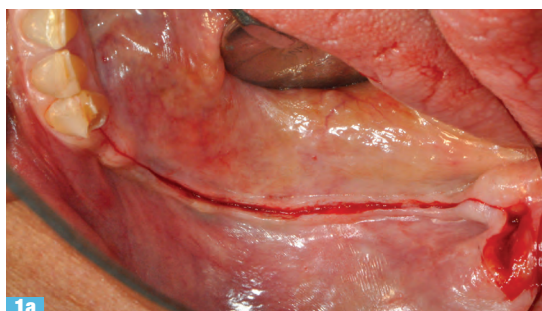
La procedura chirurgica di GBR ha come primo step operativo, dopo un'adeguata pianificazione e progettazione, il disegno dei lembi ed il loro sollevamento a tutto spessore. Le incisioni, indipendentemente dal sito in cui vengono eseguite, dovrebbero essere disegnate nello spessore

della gengiva aderente (**Figg.1a,b**). La lama da bisturi indicata per questa fase chirurgica è la numero 15. La sua ampia superficie di taglio garantisce infatti un contatto esteso e stabile con la banda di gengiva aderente residua, la quale risulta frequentemente sottile e mobile sui piani sottostanti. Tutte le incisioni vengono praticate in due step successivi: inizialmente viene eseguito un primo disegno superficiale, a cui fa seguito una seconda incisione praticata all'interno della prima ma più profonda ed in contatto con la parete ossea sottostante (**Figg.2a,b**).

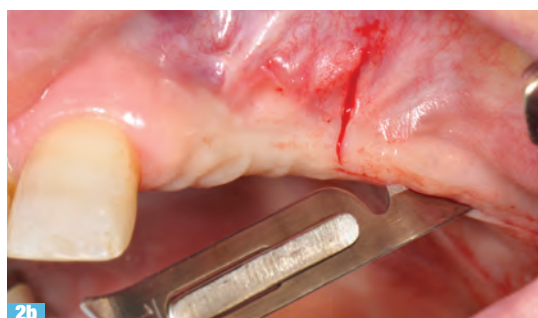
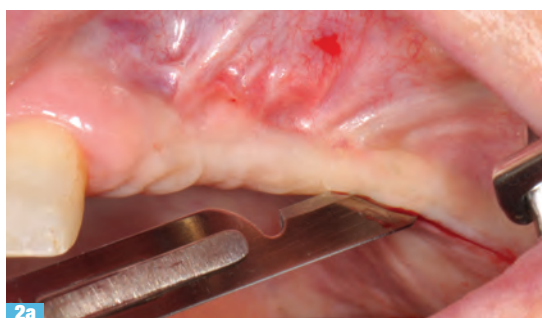
La modalità descritta conserva integralmente l'efficacia di taglio della lama, precisa e selettiva. Diversamente, una lama che dovesse perdere la sua performance potrebbe necessitare, per espletare la sua funzione di taglio, di una maggior pressione durante l'utilizzo. In questo modo, la sensibilità operativa ed il controllo chirurgico risulterebbero penalizzati, specie in prossimità di quella quota residua di gengiva aderente, frequentemente instabile, posta sul piano osseo sottostante.

Al termine di tale manovra l'incisione dei lembi potrebbe comunque risultare incompleta, sebbene la lama del bisturi sia stata fatta scorrere in perfetto contatto con la sottostante superficie ossea. Infatti, l'irregolarità della cresta ossea limita talvolta la completa efficacia delle incisioni. È quindi opportuno completarla con l'ausilio di uno scollatore tagliente che, scorrendo lungo la linea di incisione in perfetto contatto con il piano osseo sottostante, interrompe le residue fibre connettivali e periostali che ne potrebbero ostacolare la completa separazione (**Figg.3a-c**). Questa semplice manovra consente di ottenere una perfetta separazione dei lembi ed il loro agevole ed atraumatico sollevamento a tutto spessore. Tale accortezza risulta essere di fondamentale importanza in presenza di tessuti delicati e dal fenotipo sottile. Dal punto di vista del

timing operativo, si consiglia uno scollamento dei lembi in modalità centripeta, considerando l'ultimo dente prossimo al difetto come il fulcro intorno al quale ci si deve progressivamente avvicinare. Il clinico dovrebbe quindi cominciare lo scollamento a partire dai tagli di scarico, per proseguire con l'incisione crestale, avvicinandosi progressivamente alla delicata area intorno all'ultimo dente ove normalmente i tessuti si presentano sottili ed esili. In tal modo in quest'area si riduce la resistenza allo scollamento dei tessuti che sarà adeguata alla perfetta conservazione della loro totale integrità (**Figg.4a-l**). Il lembo buccale è scollato fino al raggiungimento della porzione d'osso residuo che abbia mantenuto l'originale morfologia, mettendo bene in evidenza l'emergenza del nervo mentoniero (**Figg.5a-d**). Quindi, la protezione di questa struttura anatomica



1a,b. Disegno del lembo in mandibola posteriore; nel particolare è possibile apprezzare la collocazione dell'incisione crestale eseguita nello spessore della gengiva aderente.



2. L'incisione crestale, effettuata con la lama del 15, è eseguita con un primo passaggio nel solo spessore del lembo (**a**), (**b**) e con un secondo passaggio con il quale la lama può essere approfondita fino a raggiungere il piano osseo sottostante ed interrompere totalmente il lembo fino a coinvolgere il sottile strato periostale.

Preparazioni osteotomiche implantari

L'esecuzione delle preparazioni osteotomiche implantari rappresenta la variabile che differenzia il protocollo "one stage da quello two stages". Tali procedure sono infatti distinte tra loro dal timing d'inserimento degli impianti osteointegrati secondo questo schema:

- one stage: preparazione osteotomica e inserimento implantare contestuale alla procedura rigenerativa (**Figg.9a,b**);
- two stages: preparazione osteotomica e inserimento implantare a rigenerazione ossea avvenuta (**Figg.10a-d**).

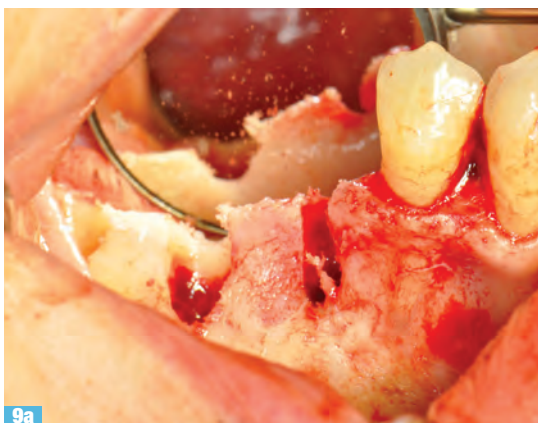Entrambe le modalità d'approccio soddisfano al meglio l'intento terapeutico per le quali sono state scelte e applicate. È indubbio che, differenziandosi tra loro in modo significativo, possano anche incontrare preferenze differenti tra i vari clinici.

Secondo l'Autore, una non può escludere l'altra ed entrambe, per ragioni differenti, concorrono

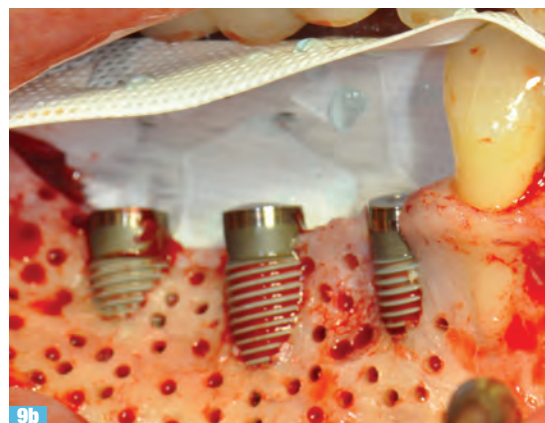
nell'ottenere i migliori risultati nell'ambito della rigenerazione ossea.

La classificazione che segue attribuisce razionalmente una tipologia di approccio per ogni difetto.

1. One stage:
 - settori della mandibola posteriore ove la quota d'osso residua possa garantire la corretta stabilizzazione implantare;
 - settori del mascellare posteriore ove la quota d'osso residuo consenta di eseguire l'implantologia, senza la necessità di contestualizzare l'elevazione del pavimento del seno.
2. Two stages:
 - settori estetici anteriori in mandibola e mascellare con difetti verticali o anche solo orizzontali;
 - settori della mandibola e mascellare posteriore dove la quota d'osso residuo non garantisca un'adeguata stabilizzazione degli impianti o ne limiti il corretto posizionamento spaziale.

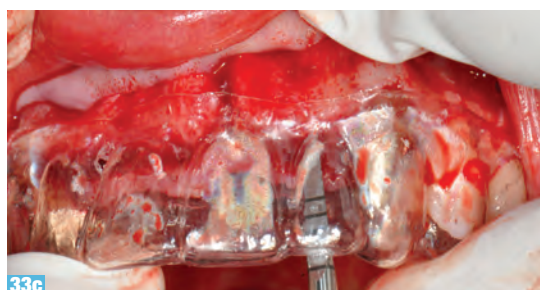

9a

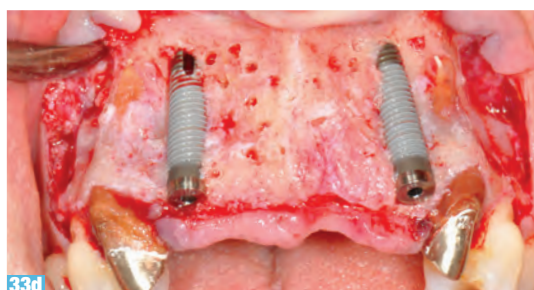


9b

9a,b. Dettaglio relativo a una procedura di GBR in mandibola posteriore condotta con tecnica one stage. Impianti in sede, inseriti facendo riferimento ad una linea immaginaria congiungente il picco osseo residuo mesiale al profilo osseo ascendente del ramo mandibolare. Da notare la stabilizzazione della membrana sul versante linguale e la presenza dei fori di osteopromozione. Questi ultimi devono essere eseguiti prima dell'inserimento implantare.



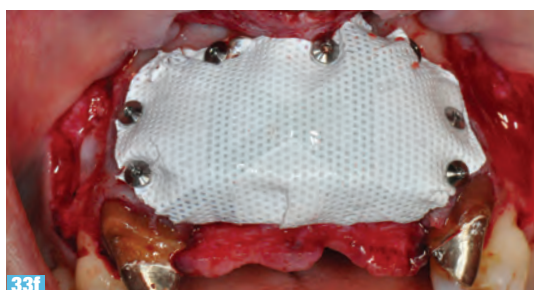
33c



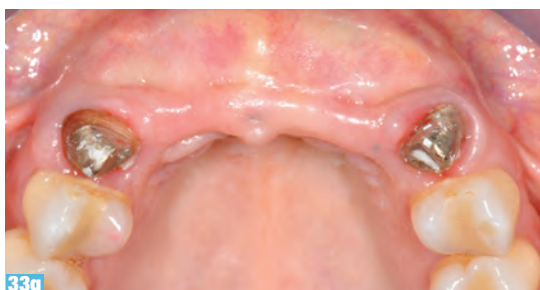33d



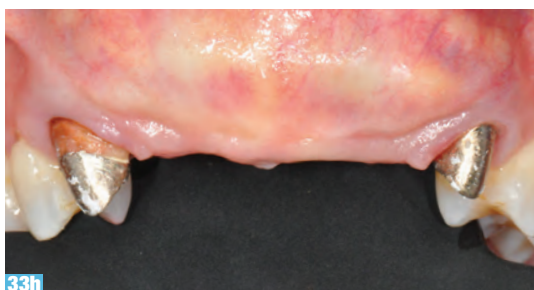33e



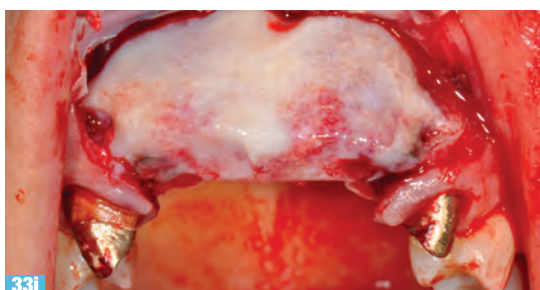
33f



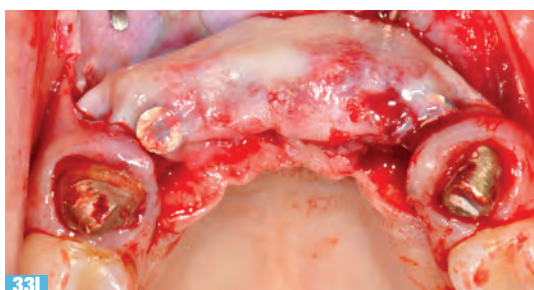33g



33h

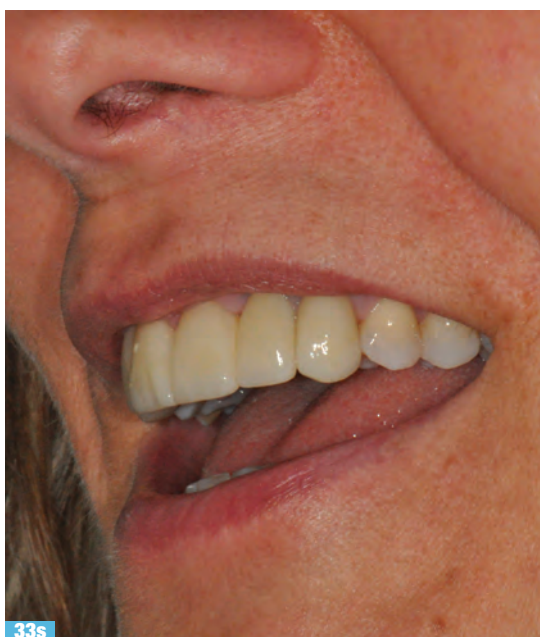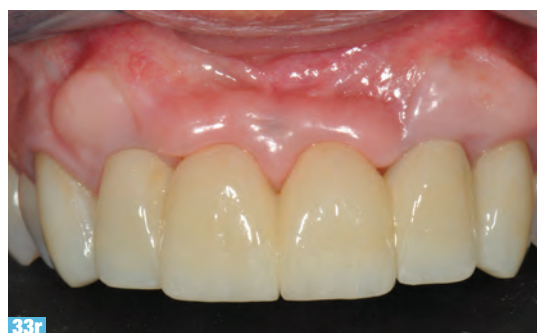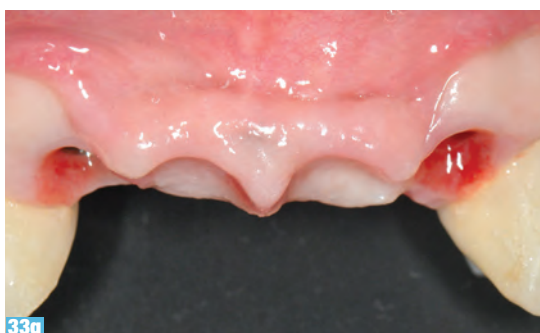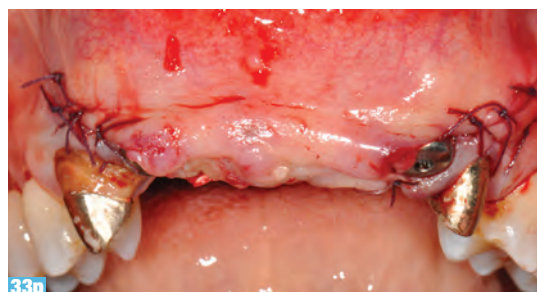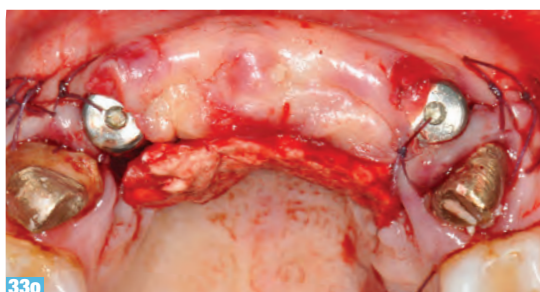
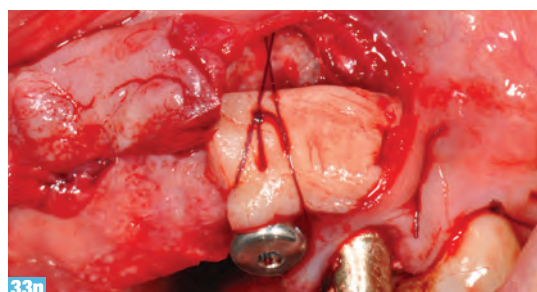
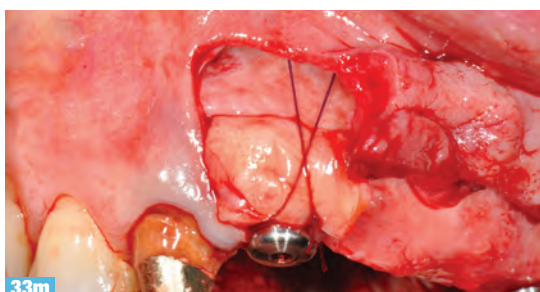


33i



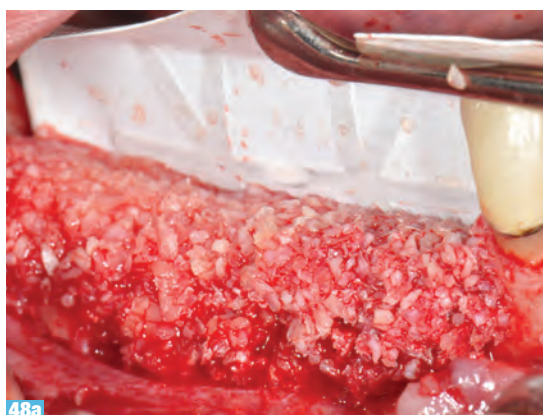
33i

33c. Fase chirurgica della procedura di GBR con modalità one stage. La preparazione delle osteotomie implantari è stata praticata a mezzo di una guida chirurgica, consapevoli di quanto le fasi operative in una cresta estremamente sottile fossero difficoltose. **33d.** Al termine della preparazione delle osteotomie e dei numerosi fori di osteopromozione del letto ricevente, due impianti osteointegrati sono stati inseriti nell'osso residuo. **33e.** La membrana è stata modellata, adattata al difetto e stabilizzata sul versante palatale. Il biomateriale, di natura omologa, è stato posizionato sul difetto a copertura degli impianti esposti. **33f.** La membrana è stata ribaltata sul biomateriale, fissata alla parete ossea vestibolare con numerosi pin e lavata con clorexidina prima, e soluzione fisiologica dopo. È seguita la sutura dei lembi adeguatamente passivati. **23g,h.** Immagini cliniche del nuovo volume rigenerato, in visione occlusale e frontale, al tempo della rimozione della membrana. **33i.** La membrana sollevata mostra un nuovo volume osseo, maturo e compatto, che riproduce fedelmente la forma data dalla alla membrana durante la sua modellazione. **33i.** La visione occlusale mostra l'eccezionale nuovo volume osseo ma al tempo stesso è possibile intravedere in trasparenza le teste degli impianti che sono collocate spazialmente in modo scorretto (troppo buccalmente). Ciò è l'esito finale della procedura one stage applicata in un severo difetto osseo orizzontale, la cui quota d'osso residuo ha inevitabilmente condizionato la posizione degli impianti, sebbene le osteotomie implantari fossero state preparate a mezzo di una guida chirurgica.

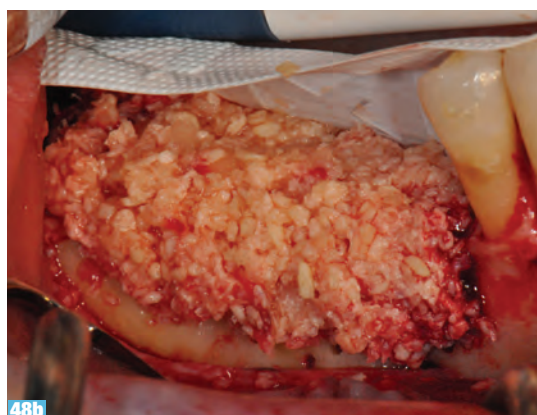


33m,n. L'errore che ha visto il posizionamento implantare troppo buccale è stato corretto con un doppio innesto di connettivo sul versante vestibolare. L'aumento dello spessore del tessuto buccale garantisce una maggiore stabilità tissutale della parabola gengivale. Questo avrebbe consentito di ottenere una maggiore stabilità delle festonature gengivali, che diversamente sarebbe stata destinata a migrare apicalmente.

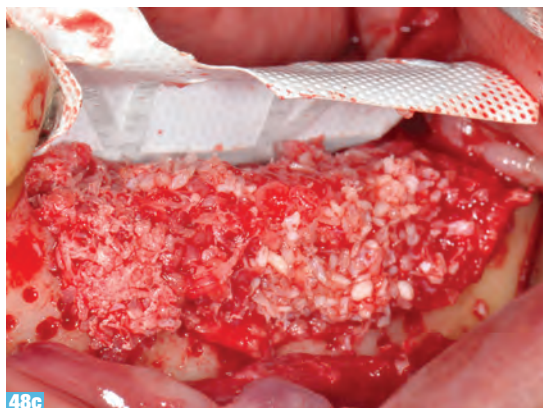
33o,p. I due innesti di connettivo sono stati coperti per prima intenzione dal lembo primario, traslato dalla zona palatale alla regione vestibolare. **33q.** Attraverso la modellazione di un provvisorio avvitato sono state conformate le architetture gengivali garantendo una corposa struttura alla papilla inter-incisiva, ma allo stesso tempo si osserva l'inetestismo gengivale intorno ai due incisivi laterali. Gli innesti connettivali hanno limitato la migrazione apicale delle festonature ma hanno disturbato la tessitura del tessuto, perdendone l'armonia necessaria in un sito estetico. **33r,s.** Il manufatto protesico finale a 9 anni dalla consegna. Si osserva come le festonature gengivali e le proporzioni degli elementi protesici siano accettabili ma allo stesso tempo si può notare come gli innesti di connettivo sui versanti buccali degli incisivi laterali abbiano determinato l'alterazione cromatica e le differenze di spessori.



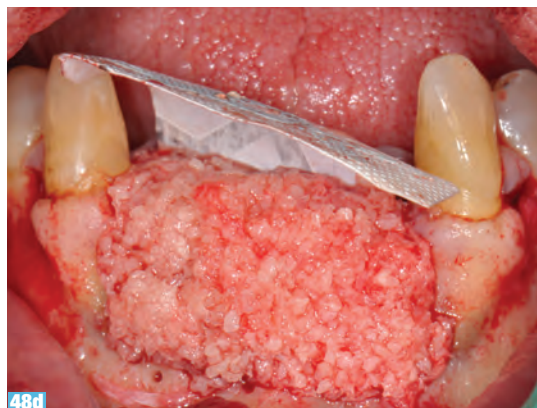48a



48b



48c



48d

48a-d. Esempi clinici in cui è possibile apprezzare i vantaggi legati alla fissazione della membrana sul versante linguale. Il materiale innestato non può essere contaminato né dalla saliva né dal contatto con la lingua.

La membrana può essere stabilizzata con due differenti sistemi di fissazione: vitine autofilettanti e chiodini inseriti a percussione.

Entrambi i sistemi sono molto validi ma il loro differente utilizzo dipende dalla sede in cui devono essere applicati e dal tipo di membrana che deve essere stabilizzata.

Le membrane riassorbibili prediligono l'uso di chiodini fissati a percussione in quanto le vitine autofilettanti tendono a far arrotolare intorno ad essi i bordi della membrana durante il loro avviamento (**Figg.49a-d**).

Le membrane non riassorbibili possono essere fissate con entrambi i sistemi (**Figg.50a-d**).

Ciò che definisce l'utilizzo di uno dei due sistemi è la sede di fissaggio e la densità ossea del sito sul quale vengono applicati.

La porzione linguale del corpo mandibolare e la porzione palatale del mascellare superiore sono costituite normalmente da una corticale densa e compatta, resistente alla penetrazione da parte di sistemi di fissaggio inseriti a percussione.

Inoltre, tali zone offrono una certa difficoltà di accesso ai sistemi a percussione. Pertanto l'Autore predilige l'utilizzo delle vitine autofilettanti la cui strategia di fissaggio segue un preciso timing.

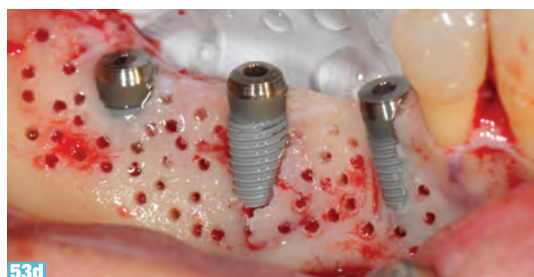
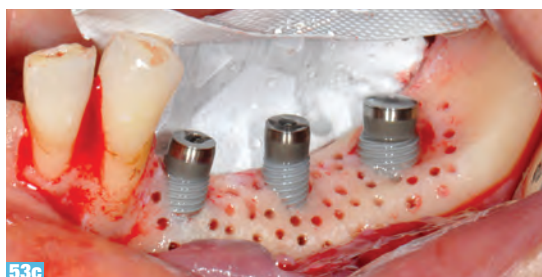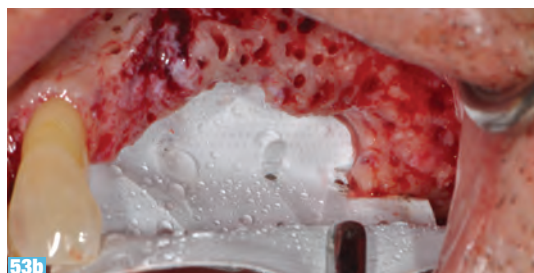
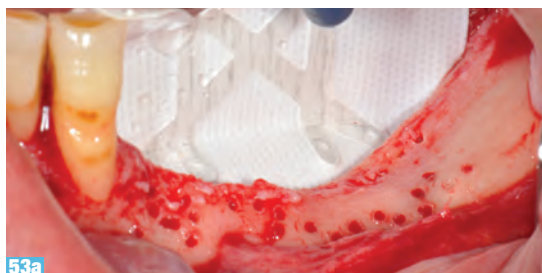
Sia nel mascellare superiore che nella mandibola, la prima vite autofilettante dovrebbe essere inserita sul versante linguale/palatale in posizione mesiale (**Fig.51**). Questa stabilisce una prima relazione tra la forma che è stata data alla membrana, e la quota d'osso residuo che circonda il difetto. La seconda vitina, sempre sul versante linguale-palatale, è quella distale.

Innesto del biomateriale

Il materiale da innesto rappresenta una delle principali e forse l'unica variabile durante l'applicazione della ben protocollata procedura di GBR. Nel corso dello sviluppo di questa tecnica, gli Autori hanno proposto differenti materiali, ciascuno motivato al suo utilizzo, talvolta facendo riferimento alla clinica e talvolta alla biologia, ma difficilmente ad entrambe contemporaneamente. Non sembra che la scelta del materiale possa influire nel migliorare la prognosi riferita al successo chirurgico. Infatti, una tra le possibili seppur rare complicanze in GBR, è la contaminazione dell'innesto e la sua insorgenza non sembra assolutamente dipendere dalla tipologia del materiale utilizzato. Questa evenienza si manifesta quando si sviluppa un processo settico al di sotto della membrana, che compromette totalmente il risultato anche nei casi in cui i tessuti molli fossero perfettamente chiusi e sigillanti al di sopra della barriera. Per questa ragione, la

fase d'innesto del materiale è molto delicata in ragione del fatto che dovrebbe essere evitata, nel limite del possibile, la sua contaminazione. Completata la procedura di fissaggio della membrana sul versante linguale, essa viene sollevata delicatamente in direzione linguale, mettendo così a nudo il difetto osseo nella sua essenza (two stages), o il difetto intorno alle fixture stabilizzate nell'osso residuo (one stage). A questo punto il clinico deve preparare il sito da rigenerare al fine di ospitare il biomateriale; una sua detersione accurata è necessaria per ridurre la presenza di cariche batteriche e predisporlo all'innesto. La parte interna della membrana, la superficie degli impianti e la superficie ossea residua devono essere lavate con clorexidina 0,2% e la stessa lasciata agire per circa due minuti (**Figg.53a-d**).

In aggiunta, tra la parete ossea linguale e la parte interna dello stesso lembo si inserisce una garza sterile imbibita di clorexidina. Questa ha il compito di mantenere distaccato il lembo linguale, di



53a-d. Dopo aver fissato la membrana lingualmente la si solleva nella stessa direzione per mettere in chiara evidenza il difetto. Prima di cominciare a riempirlo con il biomateriale è necessario decontaminare e detergere la superficie interna della membrana, la superficie dell'osso residuo e, se presenti, la superficie degli impianti per ciò che riguarda la loro componente extra-ossea. Una lavaggio di clorexidina 0,2% è lasciato agire su queste superfici per circa 2 minuti e poi lavato successivamente con un risciacquo di soluzione fisiologica.

INSIDE

Le principali regole del TIMING

Il timing procedurale della GBR è ad oggi rigorosamente protocolizzato, ed ogni suo passaggio ha un preciso razionale. Ciò che si ritiene sia doverosamente da rispettare è la fase temporale della passivazione dei lembi.

A differenza del passato, dove la passivazione era praticata al termine della chirurgia ed immediatamente prima delle suture, oggi è consigliata subito dopo il sollevamento dei lembi. Ragioni legate al concetto dell'ingombro volumetrico e alla fisiologia dell'emostasi suggeriscono che i lembi siano passivati al principio della terapia chirurgica osseo-rigenerativa.

Perché e dove one stage?

One stage è quella modalità terapeutica con la quale si definisce una procedura chirurgica di tipo combinato: osseo-rigenerativa/implantologica. La sua applicazione è suggerita per la gestione dei difetti ossei di tipo non severo, e comunque dovrebbe essere applicata da quei clinici che abbiano già acquisito una buona esperienza con questo tipo di chirurgia.

La one stage è applicabile a tutti i difetti medio/modesti di entrambi i mascellari posteriori. È sconsigliata nei distretti anteriori specie quando gli esiti di un trattamento osseo-rigenerativo devono soddisfare integralmente non solo la clinica ma anche l'estetica.

Perché e dove two stages?

Two stages è quella modalità terapeutica applicata alle procedure osseo-rigenerative che differenzia la fase chirurgica della GBR da quella dell'inserimento implantare.

È una procedura che viene applicata ai difetti ossei severi, ove il contestuale inserimento implantare sarebbe difficoltoso, impreciso e poco sicuro. Anche per i settori anteriori, ove sia richiesto un risultato estetico certo, è suggerita la procedura two stages. La festonatura gengivale simmetrica e la ricostruzione della papilla dipendono proprio da una perfetta posizione implantare che è ottenibile più facilmente nel volume osseo rigenerato e attraverso l'utilizzo di una guida chirurgica. È inoltre suggerita per tutti quei clinici che si avvicinano alle procedure di GBR e che non hanno ancora completato la loro curva di apprendimento, dato che il contestuale inserimento implantare aumenta la difficoltà tecnica della procedura.